

PROCOLOS DE DIAGNOSTICO Y TRATAMIENTO
TRAUMATOLOGÍA Y CIRUGÍA ORTOPÉDICA
(1a revisión)

JUNTA DE ANDALUCÍA
Consejería de Salud
Servicio Andaluz de Salud

SOCIEDAD ANDALUZA DE
TRAUMATOLOGÍA Y ORTOPEDIA

Sevilla, Diciembre de 1995

AUTORES

Dr. CASTRO DEL OLMO, R. (H.U. Virgen Macarena. SEVILLA)
Dr. GALA VE LASCO, M. (H.U. Reina Sofía. CÓRDOBA)
Dr. GODOY ABAD, T. N. (H.U. Virgen de las Nieves. GRANADA)
Dr. PINERO CALVEZ, A. (H.U. Virgen del Rocío. SEVILLA)
Dr. QUEIPO DE LLANO JIMÉNEZ, E. (H.U. Virgen de la Victoria. MALAGA)
Dr. RODRÍGUEZ DE LA RÚA FERNANDEZ, J. (H.U. Puerta del Mar. CÁDIZ)
Dr. RUIZ DEL PORTAL BERMUDO, M. (H.U. Virgen del Rocío. SEVILLA)
Dr. SAENZ LÓPEZ DE RUEDA, F. (H.U. Virgen Macarena. SEVILLA)

COORDINACIÓN TÉCNICA

María Aránzazu Irastorza Aldasoro
Manuel Mendoza Llera
Fernando Llanos Ruiz
Javier García Rotllán

SERVICIO DE PROTOCOLOS Y PROCEDIMIENTOS ASISTENCIALES
SUBDIRECCIÓN DE ASISTENCIA ESPECIALIZADA
DIRECCIÓN GENERAL DE ASISTENCIA SANITARIA

Secretaría.-
Ma del Carmen Alejandre Llanos

Maquetación y cubierta:
Jesús Zamora Acosta

PUBLICA:

Servicio Andaluz de Salud

Avda. de la Constitución, 18
41071 SEVILLA
Tíf.:421 1602

Depósito legal: SE-970-96

COXARTROSIS	7
GONARTROSIS.....	17
HALLUX VALGUS	29
SÍNDROME DEL TÚNEL CARPIANO.	33
ARTROSCOPIA TERAPÉUTICA DE LA RODILLA	37
FRACTURAS DE LA CADERA EN EL ADULTO	49
ESCOLIOSIS	55
FRACTURAS ABIERTAS DE TIBIA	63
FRACTURAS DE MUÑECA	69
TRAUMATISMOS VERTEBRO MEDULARES	73

COXARTROSIS

DEFINICIÓN

Degeneración y desgaste del cartilago articular de la cadera, bien por causas mecánicas, metabólicas o combinadas (mecánico-metabólicas).

CARACTERÍSTICAS ANATOMO CLÍNICAS

La coxartrosis no es rara entre 20 a 30 años. Normal entre 50 a 70 años.

La coxartrosis primitiva idiopática es excepcional.

La mayoría de las coxartrosis son un proceso consecutivo a una afección o deformación articular anterior (Deformidad preartrósica).

Deformidades preartrósicas más frecuentes:

ANOMALÍAS CONGENITAS

- Displasia congénita de la cadera
- Coxasubluxans
- Coxa valga
- Coxa vara

- Coxa en anteversión o retroversión

ANOMALÍAS DEL DESARROLLO

- Secuelas de enfermedad de Perthes
- Secuelas de epifisiolisis femoral superior

Estas deformidades pueden ser toleradas por la articulación mientras el paciente es joven y no existan cargas excesivas. Con la edad, sin embargo, pueden conducir a la aparición de la artrosis.

Aunque en menor número de casos, puede aparecer una artrosis tras traumatismos importantes de la cadera.

ARTROSIS POST-TRAUMATICAS

- Luxación traumática de la cadera
- Fracturas del acetábulo
- Fracturas del cuello del fémur
- Fracturas parcelares de la cabeza femoral
- Necrosis post-traumática de la cabeza femoral

BIOMECÁNICA

En el apoyo monopodal durante la marcha, la fuerza de reacción a la que se ve sometida la cadera es aproximadamente el triple del peso del cuerpo.

Las deformidades articulares, antes mencionadas, pueden alterar la longitud de los brazos de palanca y, por lo tanto, aumentar considerablemente las fuerzas resultantes que actúan sobre la cadera.

La obesidad puede llevar estas fuerzas al límite de la resistencia del cartílago articular y del hueso subcondral.

Pueden reducirse los esfuerzos sobre la articulación de la cadera:

1. Reduciendo la carga global
2. Aumentando la superficie sobre la que actúa dicha carga

CRITERIOS DIAGNÓSTICOS

ANAMNESIS

- Antecedentes familiares
- Antecedentes personales
 - Afecciones de la cadera en la edad juvenil
 - Profesión y capacidad de trabajo
 - Enfermedades actuales

EXPLORACIÓN

- Marcha (claudicación)
 - Duchene o Duchene-Trendelenburg
 - Dolorosa con menor tiempo de apoyo
 - Acortamiento
 - Anquilosis
- Movilidad. Potencia muscular
 - Capacidad de conducción o para entrar en un automóvil
 - Posibilidad de cuidado de los pies o de calzarse
- Subida de escaleras
 - Normal
 - Con apoyo en la barandilla
 - De escalón a escalón
 - Incapaz
- Movilidad de la cadera
 - (Flexión-Extensión/Abducción-Aducción/Rot. Externa-Rot. Interna)
- Dismetria (EIAS-Maleolo Interno)

EXPLORACIÓN RADIOLÓGICA

- Rx. simples AP y Axial de ambas caderas

- Falso perfil (Visualiza la parte anterior del techo acetabular)
- Reposición en abducción
- Reposición en adducción

LESIONES RADIOGRÁFICAS

1. Pinzamiento de la interlínea
2. Producción de osteofitos
3. Alteraciones de la estructura ósea
4. Deformación cabeza femoral y acetábulo
5. Desplazamientos de la cabeza en relación al acetábulo

1. Pinzamiento de la interlínea puede ser:

- Polar superior (supero externo o global)
- Anterosuperior que es el más precoz y sólo visible en el falso perfil
- Interno más raro

2. Producción de Osteofitos

En el Acetábulo aparecen en la ceja, en el trasfondo produciendo un doble fondo y en los bordes posteroexterno e inferior.

En la Cabeza femoral aparecen en la unión cérvico cefálica (corona de osteofitos) y en la zona perifoveal.

En el cuello femoral se localizan, sobre todo, en la parte inferior intracapsular del cuello.

3. Alteración de la estructura ósea

Aparece mayor o menor osteoesclerosis en la zona de carga donde si la presión es excesiva, se producen geodas de mayor o menor volumen.

4. Modificación de la forma de la cabeza femoral y del acetábulo

La cabeza puede aparecer aplastada vertical o axialmente Acetábulo con oblicuidad excesiva y ovalado

5. Desplazamientos de la cabeza femoral

- Subluxación supero externa
- Protrusión acetabular

COXOMETRIA A RX

Ángulos

Plano frontal CE de Wiberg $>$ de 25°

AC \leq de 10°

CCD $<$ de 140°

Plano sagital VCA (Cubrimiento anterior) $>$ de 25°

AV (Anteversión cuello femoral) $<$ de 15°

En el falso perfil la hipoplasia anterior del techo acetabular puede ser el única anormalidad.

Las pruebas de reposición en abducción y adducción son fundamentales para evaluar la posibilidad de un tratamiento conservador de la coxartrosis. En el falso perfil la reposición o no en rotación interna es también muy importante.

TRATAMIENTO

TRATAMIENTO CONSERVADOR

- Reposo (marcha con bastones)
- Reducción de peso
- AINES
- Aspirina 1 a 3 grs. día
- Rehabilitación
- Fisioterapia para combatir:
 - Rigidez progresiva
 - Amiotrofia
 - Actitud viciosa incipiente

TRATAMIENTO QUIRURGICO

En las coxartrosis poco evolucionadas consecutivas a deformidades preartrosis, fundamentalmente a subluxación o displasia congénita, se debe realizar una cirugía inmediata para evitar la evolución en el deterioro del cartílago articular.

Aún en ausencia de afectación radiológica del cartílago articular (pinzamiento), si aparece dolor, la operación está indicada.

OSTEOTOMÍAS INDICACIÓN

- Individuo joven < 50 años.
- Movilidad global del 80%, con 90° de flexión de cadera.
- Radiográficamente se consiga la reposición en abducción, aducción o rotación.

TIPOS DE OSTEOTOMÍA

A. Femorales

- Varización-Valguización
- Rotacionales
- Otras

B. Pelvianas (indicaciones raras)

- Diversas técnicas

C. Acetabuloplastias

ARTRODESIS

Indicada en pacientes jóvenes con afectación unilateral, con columna lumbar y rodilla homolateral sanas. Aceptación del enfermo.

ARTROPLASTIA TOTAL DE LA CADERA

INDICACIONES

Deben limitarse las indicaciones al enfermo con dolor severo en cadera que le incapacita para la marcha y en que han fracasado todos los tratamientos

conservadores y no estén indicados los anteriores procedimientos quirúrgicos.

No debería indicarse en enfermos jóvenes menores de 35 años excepto cuando, por afección de la rodilla homolateral o de la columna lumbar, no esté indicada la artrodesis, o en otras afecciones bilaterales de la cadera como la necrosis, la AR o EA etc.

TIPO DE PRÓTESIS (criterios de elección)

- Edad biológica
- Patología causal
- Masa ósea

NO CEMENTADAS

En general, en pacientes jóvenes y hasta la edad de 65 años, se aconsejan prótesis no cementadas, teniendo en cuenta que los materiales que proporcionan mejores resultados potenciales son:

- Vastago femoral de aleación de Titanio o Cr-Co
- Cabeza de Cerámica o Cr-Co
- Cotilo de Polietileno de ultra alta densidad
- Otros cotilos

Existen diferentes tipos de prótesis con Vastago recto o anatómico, con recubrimiento poroso y/o de Hidroxiapatita; Cotilos expansivos, ajustados (press-fit) o atornillados (mejor que roscados) que proporcionan buenos resultados dependiendo su indicación de la apreciación del cirujano.

CEMENTADAS

En enfermos por encima de +/- 70 años o hueso de mala calidad así como en la AR. se aconseja la cementación de la prótesis.

La técnica de cementación es muy importante, debiéndose hacer la mezcla en vacío y la inserción presurizada.

Entre 65 y 70 años considerar los criterios de elección.

REVISIONES

Se tendrá en cuenta cada caso, aconsejándose prótesis no cementadas, siendo necesario disponer de adecuado stock de hueso de banco y diseños especiales.

GIRDLESTONE

Como cirugía de salvamento.

ELECCIÓN DE LA PRÓTESIS

< 65 años

Vastago sin cementar Ti o Cr-Co con buena masa ósea revestimiento poroso o de HA

Cabeza de cerámica o metálica, aconsejándose la de 28 mm

Cotilo no cementado

< 65 años

Vastago cementado Cr- Co

Mala masa ósea. Cabeza de cerámica o metálica, aconsejándose la de 28 mm

Cotilo no cementado o cementado

65-70 años

Según masa ósea, Edad biológica y Enfermedad causal

>70años

Vastago cementado Cr-Co o Acero

Cabeza metálica de 28 ó 32 mm

Cotilo cementado

CONTRAINDICACIONES/CRITERIOS DE EXCLUSIÓN

- **Mal estado general ASA III-IV**

• **Inmunodeprimidos**

• **Patología cardiorrespiratoria severa**

- **Drogadictos**

- **Obesos mórbidos**
- **Patología circulatoria periférica severa**
- **Enfermos que no marchan**
- **Enfermedad neurológica progresiva**
- **Infección activa**
- **Rápida destrucción de hueso**
- **Articulación neuropática**

ESTUDIOS PREOPERATORIOS

- Evaluación médica (preanestesia)
- Evaluación dental
- Preparación cuidadosa del paciente

TRATAMIENTOS PRE Y PEROPERATORIOS

Aconsejable autotransfusión

- Profilaxis antibiótica (una sola dosis preoperatoria) o de breve duración, no más de 48 horas.
- Cefazolina u otra cefalosporina.
- Vancomicina (en pacientes alérgicos a Betalactámicos).

ANESTESIA

Locorregional (Epidural o Espinal) ó anestesia general, según criterio del Servicio de Anestesia.

TRATAMIENTO POSTOPERATORIO

Profilaxis TVP. Según protocolo del servicio.

TRATAMIENTO Y RECOMENDACIONES AL ALTA

Alta hospitalaria entre los 7 y 15 días.

Recomendaciones de ejercicios activos y consejos posturales.

Se les indica, también, que en cualquier manipulación dental o urinaria debe hacerse profilaxis antibiótica específica.

En la primera revisión si la movilidad articular y potencia muscular es buena no se indica rehabilitación. En caso contrario, se prescribe un corto período de rehabilitación para potenciar la musculatura, especialmente la abductora.

GONARTROSIS

ESTUDIO DE GONARTROSIS

EDAD

PESO

ANTECEDENTES (traumatismos, enfermedades osteo-articulares, intervenciones previas...).

HISTORIA CLÍNICA (comienzo de los síntomas, dolor, bloqueos, inestabilidad).

EXAMEN CLÍNICO

- Alineación del miembro, (paciente de pie y en decúbito; alineación frontal y torsional).
- Estabilidad.
- Meniscos.
- Derrame articular.
- Patela. (Puntos dolorosos y alineación).

ESTUDIO RADIOLÓGICO

Se practica la *teleradiografía anteroposterior en extensión* de rodilla y en carga, de preferencia monopodal, pero sin desplazar la pelvis hacia el lado en estudio, debiendo mantener para ello la extremidad contralateral en el suelo pero sin carga. Mediante esta proyección obtenemos una información fiel del grado de afectación de la interlínea articular, sobre todo en las zonas de carga. En esta proyección se hará la medición del eje anatómico y mecánico de la pierna.

Cuando el estudio se realice sobre un paciente posible candidato a prótesis unicompartimental, se empleará la denominada *proyección de Rosemberg*, teleradiografía A-P en carga monopodal, practicada con la rodilla en flexión de 45°. Mediante ella se detectan pérdidas precoces del cartílago, apareciendo pinzamientos no detectables en la proyección tradicional.

Las *proyecciones A-P en carga y lateral en 30-45 grados de flexión* de rodilla, nos sirven para estudiar la morfología de la superficie articular y de las metáfisis femoral y tibial y para objetivar la altura y morfología de la patela, proporcionando así mismo información acerca de la presencia y localización de cuerpos libres articulares.

Por último, la *proyección axial de rotula en 30° de flexión*, en rotación neutra y en rotación externa de rodilla, permite despistar las desalineaciones del aparato extensor, (báscula y/o subluxación rotuliana), que a menudo coexisten con el problema degenerativo, cuando no son su causa inicial.

La radiología sigue siendo en nuestros días la prueba complementaria necesaria y suficiente para el estudio de la gonartrosis.

TRATAMIENTO DE LA GONARTROSIS EN GENERAL.

A) TRATAMIENTO CONSERVADOR

- Adelgazar, disminuir esfuerzos y carga, uso de bastón.
- Fisioterapia. Potenciación de cuádriceps. Calor.
- Inyección de corticoides. (Con limitación, debido al riesgo de infección operatoria posterior).

B) TRATAMIENTO QUIRÚRGICO

Son indicaciones del mismo:

- El dolor incapacitante y refractario al tratamiento conservador.
- Los episodios repetidos agudos de bloqueo, dolor, derrame o hemartros.
- La inestabilidad y deformidad, así como la progresiva limitación de la movilidad.

I. GONARTROSIS FEMORO-PATELAR**ARTROSIS FEMORO-PATELAR SIN DESALINEACIÓN DEL APARATO EXTENSOR**

Bajo anestesia de preferencia locorregional, y con isquemia con manguito neumático, el primer tiempo quirúrgico será siempre la sección del retináculo externo, pasando a continuación a practicar el resto de los gestos quirúrgicos, según la gravedad del caso.

GESTOS SOBRE EL CARTÍLAGO. AFEITADO

Indicado en casos leves. Se practicará siempre que el resultado obtenido tras su empleo, no deje una superficie de peor calidad que la que existía previamente. Este axioma, hace a menudo inútil su práctica.

QUEILECTOMIA CON O SIN PATELOPLASTIA

También en casos leves, cuando existen osteofitos periféricos y/o cuerpos libres articulares, su ablación proporciona a menudo, un aumento en la movilidad articular de la rodilla, al ser eliminados obstáculos mecánicos anteriores.

ESPONGIALIZACION O ADELANTAMIENTO DE LA TUBEROSIDAD TIBIAL ANTERIOR

Indicados en casos más graves. Se utiliza la técnica descrita por Maquet, buscando una anteriorización con injerto óseo, no mayor a 1.5 cm. practicando la síntesis ósea con 1 o 2 tornillos de cortical a compresión.

Contraindicada cuando la condropatía rotuliana predomina en el polo superior de la rótula, al provocarse mediante la técnica de Maquet una sobrecarga prematura de esta zona, en los primeros grados de flexión de la rodilla.

PATELECTOMIA

Indicada si existen antecedentes traumáticos y el resto de los compartimentos no están afectados.

POSTOPERATORIO

Si se practican sólo gestos sobre el cartílago, tras retirar el drenaje aspirativo, a las 48 h. postoperatorias, se iniciarán ejercicios isométricos de cuádriceps y flexo-extensiones pasivas, prefiriendo para éstas la férula motorizada y la analgesia epidural con catéter.

A los 5-7 días de POP. se inicia la fisioterapia asistida en gimnasio, así como la deambulación con carga parcial con bastones, pudiendo ser alta hospitalaria desde este momento, para continuar fisioterapia ambulatoria. Retiramos puntos de sutura a los 15 días, permitiendo entonces la carga progresiva.

Si sólo se actúa sobre la TTA, se inmoviliza la extremidad en férula cruropédica en semiflexión de rodilla. A las 48 h. se retira el drenaje aspirativo, iniciando contracciones isométricas y elevaciones de la extremidad, pudiendo ser alta a las 72 h., con deambulación sin carga.

A los 15 días tras retirar puntos de sutura, se inicia rehabilitación ambulatoria de la flexo-extensión, permitiendo la carga parcial y la total a partir de las 6 semanas.

Cuando se combinan ambas técnicas, la necesidad de una movilización precoz de la superficie de cartílago eliminado, en evitación de una rigidez postquirúrgica, obliga al empleo de un material de síntesis ósea sobre la TTA, lo suficientemente sólido como para permitir las tracciones a las que será sometido con la flexo-extensión de rodilla.

Empleamos en este caso placas de osteosíntesis de 1/3 ó 1/2 caña, sobre la TTA, comenzando la movilización a las 48 h., preferentemente con férula motorizada y bajo analgesia epidural con catéter, continuando el POP, de forma similar a cuando sólo se actúa sobre el cartílago, salvo la carga total que se retrasa hasta las 6 semanas.

ARTROSIS FEMORO-PATELAR CON APARATO EXTENSOR DESALINEADO

En ella se objetivan, junto a los fenómenos degenerativos, la existencia de báscula y subluxación rotuliana y un ángulo cuadrípital aumentado.

Se practicará cirugía bajo anestesia locorregional e isquemia del miembro. La sección del retináculo externo es obligada.

TRANSPOSICIÓN INTERNA MAS ADELANTAMIENTO DE LA TUBEROSIDAD ANTERIOR DE LA TIBIA

1º. Sección del retináculo externo.

2º. Plicatura del retináculo interno.

3º. Transposición interna y avance de la TTA.

Contraindicada cuando existe morfotipo en varo, aún en ausencia de compromiso fémoro-tibial interno, ya que la transposición interna de la Tuberosidad, proporciona un aumento en las fuerzas varizantes, pudiendo desencadenar artrosis fémoro-tibial interna.

Puede asociarse con gestos sobre el cartílago, pero en este caso son más raramente necesarios ya que se corrige la causa que los provocó.

POSTOPERATORIO

Inmovilización en férula cruropédica. A las **48 h.**, retirada del drenaje aspirativo, comienzo de ejercicios isométricos de cuádriceps y elevaciones de la extremidad. Posibilidad de alta a las 72 h., deambulando sin carga.

Retirada de inmovilización y puntos de sutura a los 15 días, comenzando rehabilitación ambulatoria. Se permite carga parcial entonces y total a las 6 semanas de la cirugía.

II. GONARTROSIS FEMORO-TIBIAL

GENU VARO

Un genu varo se considera capaz de provocar artrosis, a partir de un eje fémoro-tibial mecánico de 0°, lo que corresponde a un eje anatómico fémoro-tibial de 3°-5° para el hombre y de 5° - 8° para la mujer.

OSTEOTOMÍA DE VALGUIZACION TIBIAL INDICACIONES

- Pacientes menores de .65 años, .con afectación unicompartimental femoro-tibial interna.
- Leve o moderada afectación fémoro-patelar.
- Suficiente calidad de la trama **ósea**.
- Varo clinico no mayor de 10°.
- Ligamentos laterales competentes.
- Movilidad conservada, al menos en un arco de movimiento entre 90° (-10°).

POSTOPERATORIO

Inmovilización en férula cruro-pédica, retirando drenaje aspirativo a las 48 horas POP, iniciando entonces ejercicios isométricos de cuádriceps, pudiendo ser alta hospitalaria antes de los 7 días POP.

ACTUACIÓN SIMULTANEA SOBRE LA ARTROSIS FÉMORO-PATELAR

En la mayoría de los casos, el propio trazo de la osteotomía determina un efecto de anteriorización discreta de la Tuberosidad anterior de la tibia, este efecto puede buscarse y exagerarse mediante un giro hacia dentro del fragmento diafisario. Este gesto, junto con una sección extrasinovial del retináculo externo, mejora la biomecánica de la fémoro-patelar.

La necesidad absoluta, en este caso, de iniciar una pronta movilización, nos fuerza a emplear un método de fijación de la osteotomía más sólido.

POSTOPERATORIO

- 1º.- Inmovilización POP inmediata en férula postural tipo Butcholtz, en flexión de rodilla de unos 60°, siendo aconsejable dejar pauta de analgesia epidural por catéter.
- 2º.- Movilización precoz en férula motorizada.
- 3º.- Rehabilitación asistida en gimnasio, de la movilidad y la marcha sin carga.
- 4º.- Alta hospitalaria a partir de la primera semana de POP.

-22-

GENU VALGO

Un genu valgo se considera capaz de generar artrosis, a partir de un eje mecanico fémoro-tibial de 6° de valgo, lo que corresponde a un eje anatómico femoro-tibial de 9-12° para el hombre y 12°-15° para la mujer.

Salvo el caso secundario a artrosis postfractura de la meseta externa de la tibia, el genu valgo en general, suele asociarse a hipodesarrollo del cóndilo femoral externo, loque condiciona una oblicuidad en la interlínea fémoro-tibial que habrá que

- Movilizaciones asistidas en gimnasio, a partir de l os 5-7 días POP.
- Alta hospitalaria a 15 días de POP.

CONTRAINDICACIONES

Contractura en adducción de la cadera ipsilateral, edad superior a 60 años, osteoporosis, inestabilidad ligamentosa de rodilla, panartrosis y rango de movimiento articular por debajo de 90°/(-10°).

ARTROPLASTIA UNICOMPARTIMENTAL

Constituye la técnica quirúrgica más discutida y excepcional, en el tratamiento de la gonartrosis fémoro-tibial de un solo compartimento.

INDICACIONES

Las formas etiológicas de gonartrosis unicompartmental, clásicamente admitidas como candidatas a sustitución protésica unicompartmental son las secuelas postraumáticas de meseta o cóndilo femoral de ese compartimento y la osteonecrosis aislada del cóndilo femoral interno.

Son criterios clínicos de indicación:

- Edad comprendida entre 40 y 60 años.
- Ausencia de sobrecarga ponderal.
- No práctica de trabajos de esfuerzo.
- Secuelas postraumáticas en un solo compartimento fémoro-tibial.
- Osteonecrosis del cóndilo femoral interno.

III. GONARTROSIS TRICOMPARTIMENTAL

Constituye la patología de rodilla en la que, como única solución quirúrgica, sólo queda la sustitución articular.

INDICACIONES

- Edad superior a los 60 años. (Cuando la indicación de la prótesis se hace por artritis reumatoidea, se permiten candidatos más jóvenes, atendiendo más al grado de destrucción articular).
- Actividad física moderada a escasa.
- No sobrepeso (difícil).
- Dolor y/o inestabilidad incapacitante.
- Desalineación.
- Afectación clínica y radiográfica de 2 ó 3 compartimentos.

Se practicará siempre bajo profilaxis antibiótica con una sola dosis administrada en la inducción anestésica y antitrombótica, mediante los fármacos al uso en cada centro.

PRÓTESIS DE ELECCIÓN

Según nuestros criterios, la prótesis de rodilla ha de tener:

- Una configuración anatómica.
- Posibilidad de conservación del ligamento cruzado posterior al menos en su mayor porción de inserción en la cara posterior de la tibia.
- Refuerzos metálicos para los componentes con polietileno.
- Vastago centromedular para la bandeja metálica tibial.
- Versatilidad en cuanto a tamaños y a espesor del polietileno. (No usar espesor menor de 9 mm.).
- Posibilidad de disponer de modelos semiconstreñidos en casos de grave inestabilidad ligamentosa.
- Sistema de diseños de Revisión protésica compatibles con la Prótesis primaria. (MODULARIDAD).

Como ESQUEMA GENERAL planteamos:

< 65 años. Buena calidad ósea. No enfermo reumático.

NO CEMENTADA

Fémur: Cr-Co o TÍ con superficie metálica o HA. Tetones lisos.

Tibia: Cr-Co o Ti con superficie metálica o HA. UHWPE tibial.

Rótula: Base metálica con tetones o toda de polietileno, cementada o posibilidad de no sustitución patelar.

< 65 años. Buena calidad ósea. No enfermo reumático. Gran obesidad.

HÍBRIDA

Tibia: Cr-Co cementada.

> 65 años. Mala calidad ósea. Enfermos reumáticos.

CEMENTADA

Fémur: Cr-Co para cementar. Tetones lisos. Vastago corto central.

Tibia: Cr-Co para cementar. Cruceta incorporada. Tetón central posible.

Rótula: Sólo UHWPE cementada o con base metálica.

TRATAMIENTOS PRE Y PEROPERATORIOS

Aconsejable autotransfusión

- Profilaxis antibiótica (una sola dosis preoperatoria) o de breve duración, no más de 48 horas.
- Cefazolina u otra cefalosporina.
- Vancomicina (en pacientes alérgicos a Betalactámicos).

ANESTESIA

Locorregional (Epidural o Espinal) ó anestesia general, según criterio del Servicio de Anestesia.

TRATAMIENTO POSTOPERATORIO

Profilaxis TVP. Según protocolo del servicio.

La extremidad intervenida se inmoviliza con vendaje compresivo, en extensión. A las 48h. POP, se retira el drenaje aspirativo y a las 72h-, tras revisión

de la herida quirúrgica, se coloca apósito y media elástica, iniciando la movilización pasiva en férula motorizada.

A la semana de POP, se incluye en tratamiento fisioterápico en gimnasio, con movilizaciones activas asistidas.

La marcha con bastones y carga parcial se inicia sobre los 15 días, retirándose el material de sutura.

PROTOCOLO DE REHABILITACIÓN

La interrelación entre el médico rehabilitador y el cirujano ortopédico, se hace fundamental en el seguimiento de estos pacientes, para resolver sobre la marcha eventuales complicaciones postoperatorias.

CONTRAINDICACIONES

Son contraindicaciones absolutas:

- Mal estado general ASA III-IV.
 - Inmunodeprimidos.
 - Patología cardiorrespiratoria severa.
- Drogadictos.
- Obesos mórbidos.
- Patología circulatoria periférica severa.
- Enfermos que no marchan.
- Enfermedad neurológica progresiva.
- Infección activa.
- Rápida destrucción de hueso.
- Articulación neuropática.
- La infección articular activa.
- La debilidad grosera del cuádriceps y el genu recurvatum de las parálisis musculares.
- La presencia de graves alteraciones tróficas cutáneas periarticulares.
- Las neuroartropatías.

PROTOCOLOS DE DIAGNOSTICO Y TRATAMIENTO

Contraindicaciones relativas son:

- La grave inestabilidad ligamentosa.
- La edad superior a los 75 años.

HALLUXVALGUS

El hallux valgus, no es una alteración única (desviación lateral del primer dedo del pie), sino una deformidad compleja del primer radio, que está frecuentemente acompañada por deformidad y síntomas de los otros dedos;. A menudo el ángulo entre el primero y segundo metatarsiano, es más de 8° - 10° que se considera como normal. El ángulo de valgo de la 1ª articulación metatarso-falangca es más de 15° - 20° que se consideran los valores límites superiores. Si el ángulo de valgo, excede los 30° - 35° , se produce una pronación del primer dedo. El M. adductor hallucis, tira del Iº dedo hacia valgo, estirando el ligamento capsular medial, permitiendo a la cabeza metatarsal, desviarse medialmente de los sesamoideos, lo cual está compensado por la acción del M. abductor hallucis. Por otra parte, los músculos flexor hallucis longus, flexor hallucis brevis, adductor hallucis y extensor hallucis longus, aumentan el momento del valgo en la articulación metatarso falángica, acentuando la deformidad del 1er radio.

Ningún procedimiento quirúrgico debe ser recomendado, hasta que el pie sea completamente examinado.

Muchos pacientes, pueden ser tratados NO QUIRÚRGICAMENTE, con modificaciones de los zapatos, ejercicios, y plantillas.

El tratamiento quirúrgico, NO ESTA INDICADO SOLAMENTE POR RAZONES ESTÉTICAS, excepto en adolescentes con signos de sobrecarga, y con empeoramiento significativo con el tiempo.

HISTORIA CLÍNICA

ANTECEDENTES PERSONALES Y FAMILIARES. (Diabetes, tipo del calzado utilizado, juanetes en otros miembros de la familia, etc.).

DOLOR. (En el juanete, en el resto de los dedos, en ante-pie. Destacar METATAR-SALGIA)

EXAMEN CLÍNICO. (Callos, verrugas, dedos en martillo, neuromas interdigitales, examen del medio y retropie).

ESTADO DE LA PIEL.

ESTADO CIRCULATORIO.

ESTUDIO RADIOLÓGICO; R.X. standard de pie en carga, A-P y lateral, radiografía axial de los sesamoideos/R.X.deWalter-Muller.

MEDICIONES RADIOLÓGICAS. (Ángulo medido entre el eje de la 1 a falange y el eje del 1er metatarsiano, normalmente menor de 15°)

Ángulo intermetatarsiano 1°-20, normalmente menor de 8°-9°. Oblicuidad de la articulación cuneo-metatarsiana.

DEBE SER TENIDO EN CUENTA:

1. Desviación en valgo.
2. Desviación en varo del 1º metatarsiano.
3. Pronación del hallux, 1º metatarsiano o ambos.
4. Hallux valgus interfalángico.
5. Artrosis y limitación de movimientos de la primera articulación metatarso-falángica.
6. Longitud del primer radio en relación con el resto (fórmula metatarsal).
7. Excesiva movilidad u oblicuidad de la articulación 1er metatarsiano- 1a cuña.
8. Prominencia medial, o dorsal (bunion).

ANESTESIA

Puede hacerse con anestesia regional, troncular, bloqueo antepie o tobillo, o general.

ES CONVENIENTE SIEMPRE QUE SEA POSIBLE, incluirla en programa de CIRUGÍA AMBULATORIA.

TÉCNICAS QUIRÚRGICAS

Con más de 130 intervenciones descritas de tratamiento de hallux valgus, es práctico atenerse sólo a unas pocas. El cirujano, debe estar habituado a usar unas pocas técnicas en las que esté familiarizado, incluyendo técnicas óseas, partes blandas, o procedimientos combinados.

1. PARTES BLANDAS

INDICACIONES

Pacientes <55 años, con síntomas clínicos, ángulo metatarso-falángico de 20° - 35° , ángulo intermetatarsiano de menos de 15° , sin cambios degenerativos articulares e historia de fallo de procedimientos conservadores.

TÉCNICAS RECOMENDADAS

Mc Bride o Du Vries.

2. OSTEOTOMÍAS

2.1 OSTEOTOMÍA DE 1a FALANGE

Osteotomía de acortamiento para lograr pie griego o cuadrado en paciente joven y sin artrosis de la metatarsofalángica (MF).

Osteotomía de realineación del cuello de F1 en valgo interfalángico.

2.2 OSTEOTOMÍA DISTAL DE 1er METATARSIANO

INDICACIONES

Pacientes más jóvenes de 50 años, sin cambios degenerativos articulares ángulo del hallux menor de 40° y ángulo intermetatarsiano 1° - 2° menor de 20° .

TÉCNICAS RECOMENDADAS

- Osteotomía de Chevron.
- Osteotomía de Mitchel.
- Osteotomía de endavijamiento Epifiso-Diafisario de Regneau.

2.3 OSTEOTOMÍA PROXIMAL DE 1er METATARSIANO

Puede acompañarse de técnicas de partes blandas distales (Mc Bride, Du Vries).

INDICACIONES

Pacientes jóvenes, sin cambios degenerativos articulares, con hallux valgus mayor de 35° y ángulo 1°-2 intermetatarsiano mayor de 10°.

3. PROCEDIMIENTOS COMBINADOS. (Tejidos blandos y óseos).

INDICACIONES

Pacientes mayores de 55 años, con hallux valgus mayor de 30°-40°, y artrosis de la articulación metatarso falángica.

TÉCNICAS RECOMENDADAS

- Keller-Brandes. Artroplastia-cerclaje fibroso de Lélievre.
- En caso de metatarsalgia por insuficiencia del primer radio o desalineación metatarsal, valorar otras técnicas asociadas como la alineación metatarsal o de Lélievre, la operación de Helal, etc.

COMPLICACIONES

Infección, dehiscencia de sutura, falta de corrección, hipercorrección, tromboflebitis. otras.

ESTUDIOS POSTOPERATORIOS

Describir situación clínica, habilidad para la marcha, dolor.

ESTUDIOS RADIOLÓGICOS POSTOPERATORIOS

R.X.A-P y lateral en carga. R.X. axial de los sesamoideos.

SÍNDROME DEL TÚNEL CARPIANO.

1. CRITERIOS DIAGNÓSTICOS

ANTECEDENTES

Fractura de Colles, artritis reumatoidea, diabetes, gota, hipotiroidismo, embarazo, tendinitis, insuficiencia renal, otras.

RESUMEN CLÍNICO

- DOLOR

Localización, irradiación, relación con trabajos manuales, horario de presentación, mano dominante, tiempo de evolución.

- PARESTESIAS

Localización, continuas o intermitentes, horario de presentación.

- PARESIAS

Especificar músculos.

EXAMEN FÍSICO

Atrofia eminencia tenar.

Test de Phalen (flexión forzada de la muñeca más de 60 segundos).

Test de compresión nerviosa (compresión sobre el N.mediano durante unos 30 segundos, produce parestesias y dolor en territorio del mediano).

Signo de Tinel.

(Estos test no son concluyentes, pero su presencia sugiere fuertemente un SÍNDROME DEL TUNEL CARPIANO).

DESCARTAR

Hernia discal cervical, síndrome del desfiladero salida torácico, compresión del N. mediano a otro nivel.

ESTUDIOS DIAGNÓSTICOS

1. R.X. de muñeca.
 2. Electromiograma y estudios conducción nerviosa.
 3. Estudios hematológicos, serológicos y endocrinológicos, si enfermedad sistémica.
 4. Respuesta a la infiltración esferoides en el túnel carpiano.
 5. R.X. región cervical, si se sugiriera origen cervical.
 6. Radiografía de tórax, sugerencia del Síndrome del desfiladero torácico.
- Los estudios electromiográficos son útiles, cuando son positivos, pero pueden ser negativos en algunos pacientes. El diagnóstico diferencial más difícil se da en aquellos casos con diabetes mellitus y probable síndrome del túnel carpiano.

2. TRATAMIENTO

2.1. TRATAMIENTO CONSERVADOR

En los casos con sintomatología moderada, sin atrofia en eminencia tenar, es aconsejable:

- Férula en posición neutra.
- Infiltración de corticoides.
- Tratar la enfermedad de base si existiera.

- Modificación actividad física.
- Esperar finalización de embarazo.

2.2. TRATAMIENTO QUIRÚRGICO. PROGRAMA CIRUGÍA AMBULATORIA.

ANESTESIA

Local, bloqueo regional, general.

INDICACIONES

- Fallo a la respuesta al tratamiento conservador.
- Presencia de atrofia tenar o debilidad significativa.
- Sintomatología progresiva.

REHABILITACIÓN

Indicarla en los casos graves.

TÉCNICA QUIRÚRGICA de elección.

RESULTADOS

(Reducción del dolor). Mejoría de la sensibilidad y función motora. Mejora de la función vasomotora.

RECIDIVAS

Considerarlas a partir de los 6-8 meses de la intervención quirúrgica.

ARTROSCOPIA TERAPÉUTICA DE LA RODILLA

INTRODUCCIÓN

La Cirugía Artroscopica puede ser necesaria en gran cantidad de problemas relacionados con la patología del a rodilla. Actualmente, en las mas recientes reuniones internacionales del mundo desarrollado(1995) se ha demostrado que el 50% de las mismas son innecesarias.

Sus ventajas sobre aquellas técnicas que utilizan la Artrotomía son:

- Menor riesgo de complicaciones.
- Menor tiempo de hospitalización.
- Más rápida recuperación.
- Mejor procedimiento diagnóstico.
- Mejora los procedimientos de seguimiento.

INCONVENIENTES

- Requiere gran especialización y entrenamiento.
- Equipos caros.
- Limitaciones propias de la técnica.

INDICACIONES

- Diagnóstico para evaluaciones preoperatorias.
- Diagnósticos médico-legales.
- Cirugía Artroscópica.

CONTRAINDICACIONES

- Riesgo de infección.
- Anquilosis parcial o total.
- Grandes desgarros capsulares, por el riesgo de excesivo paso de líquido al espacio extraarticular.

HISTORIA CLÍNICA EN LA CIRUGÍA ARTROSCÓPICA

1.-DATOS DE FILIACIÓN

2.-ANTECEDENTES

- Generales.
- Relacionados con la patología actual (Traumatismos, inestabilidad, bloqueos, etc.).

3.- EXAMEN FÍSICO

- Articulación femoropatelar: Fuerza del cuádriceps, signos de inestabilidad o dolor, signo del cepillo, Ángulo Q.
- Morfotipo: Varo. Valgo. Genu neutro.
- Movilidad.
- Derrame articular.
- Exploración meniscal.
- Exploración ligamentosa.

4.- RADIOLOGÍA

- AP en carga.

- Lateral.
- Axiales 30°.

5.-ANALÍTICA DE SANGRE

6.- ANALÍTICA DEL LIQUIDO SINOVIAL (si procede).

POSIBILIDADES QUIRÚRGICAS

- A. CIRUGÍA MENISCAL.
- B. CIRUGÍA DE LOS LIGAMENTOS CRUZADOS.
- C. CIRUGÍA FEMOROPATELAR.
- D. LESIONES OSTEOCONDRALES.
- E. SINOVIAL
- F. CUERPOS LIBRES.
- G. CUERPOS EXTRAÑOS.
- H. FRACTURAS ARTICULARES.
- I. PATOLOGÍA MENISCAL DEGENERATIVA ASOCIADA A GONARTROSIS COMPARTIMENTAL

A. CIRUGÍA MENISCAL.

A. 1. CRITERIOS DIAGNÓSTICOS

-Anamnesis.

Normalmente existirá un antecedente traumático. Dolor de ritmo mecánico. Posibilidad de bloqueos y derrames articulares.

- Exploración Clínica.

Sese fundamental del diagnóstico.

El bloqueo articular es el signo más característico de la rotura meniscal. Posibilidad de hidrartros. Dolor en la interlínea correspondiente al menisco lesionado. Signos específicos meniscales. Mediante una ex-

ploración clínica exhaustiva puede llegarse a un diagnóstico correcto sin artroscopia.

- Radiología.

Rx AP en carga. Lateral. Axiales 30°.

-R.N.M.

Raramente es necesaria para el diagnóstico de patología meniscal.

A.2. CRITERIOS DE INDICACIÓN QUIRÚRGICA

En todos los casos en los que se sospeche lesión de alguno de los meniscos salvo en aquellos en los que existan lesiones degenerativas que aconsejen la realización de una artroplastía, osteotomía, etc.

Contraindicaciones:

- Generales:

Las de toda Cirugía de la rodilla, aunque hay que tener en cuenta la opción de la anestesia local.

- Locales:

Igualmente, todas aquellas que lo sean para la artrotomía, como infecciones de vecindad, etc.

A.3. PROCEDIMIENTO QUIRÚRGICO

- Sutura o reinserción meniscal.

Se realizará en aquellos casos de rotura longitudinal periférica en los que se prevea que pueda llegarse a una cicatrización de la lesión.

- Resección meniscal.

Indicada en la mayoría de las roturas meniscales, debiendo resecarse todo el fragmento lesionado, dejando el resto del menisco suficientemente regularizado y estable.

Procedimiento anestésico.

-Anestesia local.

Este procedimiento es bastante aceptable para la Cirugía Meniscal, especialmente en individuos jóvenes con articulaciones flexibles y con aceptación del enfermo.

- Anestesia locorreional (Epidural o Espinal).

Indicada en aquellos casos en los que no sea recomendable la anestesia local.

- Anestesia general.

Se utiliza como alternativa a la anestesia locorreional.

A.4. CUIDADOS POSTOPERATORIOS

- Drenajes.

Indicados raramente en la cirugía de los meniscos.

- Inmovilización.

Se utiliza cuando se ha llevado a cabo sutura del menisco. Además mantenemos descarga durante 4 semanas.

- Hospitalización.

En los casos en los que se ha realizado el procedimiento con anestesia local, esta cirugía puede realizarse de forma ambulatoria. En los que se hizo con otro tipo de anestesia se mantiene al paciente hospitalizado durante 24 horas.

B. CIRUGÍA DE LOS LIGAMENTOS CRUZADOS.

B.1. CRITERIOS DIAGNÓSTICOS

- Anamnesis.

Sistemáticamente existe un antecedente traumático que en la mayoría de los casos es un traumatismo sobre la rodilla con el pie fijo en el suelo. Frecuencia de hemartros. Dolor y sensación de inestabilidad en los casos antiguos.

- Exploración clínica.

Base *fundamental del diagnóstico*.

En una gran cantidad de casos existe hemartros, sobre todo cuando la lesión es del L.C.A.. Laxitud articular con los signos correspondientes al ligamento lesionado.

Radiología.

Especialmente útil para el diagnóstico de los arrancamientos con fragmentos óseos de los ligamentos.

-RNM

En recientes reuniones internacionales, se concluye que el diagnóstico de RNM es de dudosa fiabilidad y raramente necesario para el diagnóstico de las lesiones.

8.2. CRITERIOS DE INDICACIÓN QUIRÚRGICA

La indicación quirúrgica viene dada por la edad del paciente y por el cuadro clínico que presente. Así, en individuos jóvenes y activos está indicado el tratamiento quirúrgico.

En los mayores de 35 años y poco activos se indica abstención de tratamiento quirúrgico, sobre todo si el cuadro clínico no es llamativo.

Contraindicaciones:

No se aconseja el procedimiento artroscópico en las lesiones que se acompañan de grandes desgarros periféricos por el riesgo de paso de gran cantidad líquido al espacio extraarticular.

B.3. PROCEDIMIENTO QUIRÚRGICO

-L.C.A.:

- * Reinserción.
- * Ligamentoplastia. En general, los ligamentos artificiales no están recomendados.

-L.C.P.:

- * Reinserción.
- * Ligamentoplastia. En general, los ligamentos artificiales no están recomendados.

Procedimiento anestésico:

Recomendada indistintamente la anestesia general o locorregional.

B.4. CUIDADOS POSTOPERATORIOS

- Drenajes.
Es aconsejable un drenaje intraarticular por el riesgo de sangrado en el postoperatorio.
- Inmovilización.
A pesar de que muchos autores recomiendan la movilización inmediata, es aconsejable la inmovilización de la rodilla en los primeros días del postoperatorio ya que interfiere poco en la movilidad posterior y así evitamos el riesgo de hematoma por la movilización precoz.
- Hospitalización.
Mínimo de 48-72 horas, tras las cuales puede darse de alta al paciente si la evolución es favorable.

B.5. PRÓTESIS DE ELECCIÓN:

En los raros casos en los que se utiliza en la actualidad (como plastia de apoyo), se recomiendan plastias artificiales tipo malla.

C. CIRUGÍA FEMOROPATELAR.

Se utiliza la Cirugía Artroscópica para el tratamiento de las lesiones de la articulación femoropatelar que no requieran gestos de estabilización interna o transposición de tendón rotuliano, con lo cual quedan muy reducidas las indicaciones de esta cirugía.

C.1. CRITERIOS DIAGNÓSTICOS

- Anamnesis.
Dolor femoropatelar de características mecánicas. En ocasiones el paciente refiere episodios de derrame articular.
- Exploración clínica.
Dolor a la presión en facetas rotulianas interna o externa. Signos característicos del síndrome doloroso rotuliano.

-43-

- Radiología.
Se usan las proyecciones AP en carga, lateral en 45° de flexión y axiales.
- T.A.C.
Poco utilizado para el diagnóstico de la patología femoropatelar,

C.4. CUIDADOS POSTOPERATORIO

- Drenajes.
Cuando se realice la S.A.R.E., debido a la frecuencia de hematomas postoperatorios.
- Inmovilización.
Al igual que en la cirugía de los meniscos, sólo es necesaria la aplicación de un vendaje compresivo durante 24-48 horas.
- Hospitalización.
Si se ha dejado drenaje, es preciso un período de hospitalización de 24-48 horas. En el resto de los casos, el procedimiento se puede llevar a cabo de forma ambulatoria si se ha utilizado anestesia local.

D. LESIONES OSTEOCONDRALES.

La lesión en la que se utiliza la cirugía artroscópica fundamentalmente es la osteocondritis disecante en cualquiera de sus localizaciones.

D. 1. CRITERIOS DIAGNÓSTICOS

- Anamnesis.
Dolor de características mecánicas con antecedente traumático o no. En ocasiones, el paciente refiere derrame articular. Si hay un fragmento libre, pueden producirse bloqueos articulares.
- Exploración clínica.
Morfotipo. Puntos selectivos de dolor a la presión. Posibilidad de derrame articular y bloqueo articular.
- Radiología.
Fundamentalmente proyecciones AP en carga, lateral en 45° de flexión y axiales en 30° de flexión.

D.2. CRITERIOS DE INDICACIÓN QUIRÚRGICA

En aquellos casos en que exista la lesión y cause cuadro clínico de dolor, bloqueos o derrames de repetición.

Contraindicaciones: Las de la Cirugía Artroscópica.

D.3. PROCEDIMIENTO QUIRÚRGICO

- Extracción cuerpo libre y esponjialización del lecho.
- Reinserción del mismo con tornillos canalados o con agujas de polidioxanona o agujas de Palmer.

Procedimiento anestésico: Anestesia general.

D.4. CUIDADOS POSTOPERATORIOS

- Drenajes.
En los casos en los que se haya realizado esponjialización.
- Inmovilización.
Es suficiente con la aplicación de un vendaje compresivo.
- Hospitalización.
24 horas salvo complicaciones.
- Descarga.
Se recomienda mantener descarga al menos durante 3 meses desde la cirugía en los casos de reposición del fragmento.

E.PATOLOGIASINOVIAL

En la patología de la sinovial, la cirugía artroscópica puede estar indicada para la resección de plicas, para la sinovectomía o para la extracción de muestras para biopsia.

F. CUERPOS UBRES

Fundamentalmente cuerpos libres procedentes de fragmentos osteocondrales u osteofitos desprendidos.

G. CUERPOS EXTRAÑOS

Pueden proceder de traumatismos con objetos punzantes sobre la rodilla (espina de palmera, etc) o de complicaciones de cirugía anterior.

El diagnóstico se hace por la clínica y por la radiología.

La indicación quirúrgica se hará en la medida de las posibilidades de la artroscopia, sobre todo en cuanto al tamaño del cuerpo extraño.

El procedimiento quirúrgico se puede llevar a cabo en la mayoría de los casos con anestesia local.

No suele precisar drenajes ni inmovilización, y si la anestesia no lo contraindica, podrá realizarse de forma ambulatoria.

H. FRACTURAS ARTICULARES

En algunos casos, el tratamiento de algunos tipos de fracturas intraarticulares puede hacerse con Cirugía Artroscópica, especialmente en fracturas osteocondrales, en las que el tratamiento será el mismo que el de la osteocondritis disecante.

En algunas fracturas de las mesetas tibiales, el control de la reducción puede llevarse a cabo mediante la Artroscopia.

I. PATOLOGÍA MENISCAL DEGENERATIVA ASOCIADA A GONARTROSIS COMPARTIMENTAL

Indicada cuando se sospecha una ruptura meniscal degenerativa, asociada a gonartrosis de alguno de los compartimentos por trastorno de alineación.

FRACTURAS DE LA CADERA EN EL ADULTO

FRACTURAS CERVICALES

1. DIAGNOSTICO

- Diagnóstico Clínico:

Edad.

Antecedentes y circunstancias de producción.

Exploración clínica.

- Diagnóstico radiológico:

Clasificación de GARDEN:

- Grado 1 = F. Incompleta o impactada en valgo.

-Grado 2 = F. Completa no desplazada.

-Grado 3 = F. Completa y parcialmente desplazada en varo.

-Grado 4 = F. Completa y totalmente desplazada con trabéculas óseas alineadas.

Otras exploraciones:

- Tomografía Axial Computerizada.

- Gammagrafía Tc-99.

Ambas exploraciones a usar exclusivamente en casos de duda diagnóstica en fracturas incompletas o "lentas".

- Preanestesia (estudio de patología asociada).

2. TRATAMIENTO

PACIENTE NO INGRESADO:

Sólo en algunas fracturas "lentas".

No hay indicación para cirugía ambulatoria.

PACIENTE INGRESADO NO QUIRÚRGICO:

Fracturas no desplazadas.

Fracturas lentas en pacientes relativamente jóvenes.

Fracturas en pacientes con contraindicación quirúrgica absoluta. -

Tratamiento:

Tracción hasta desaparición del dolor. Después Alta hospitalaria.

Profilaxis tromboembólica.

Seguir reposo en cama 2 ó 3 semanas.

Cuidados a domicilio después de! Alta hospitalaria.

PACIENTE INGRESADO QUIRÚRGICO:

*Evaluación y estabilización médica y actuación quirúrgica **lo más precoz posible.***

Profilaxis antibiótica y tromboembólica.

Técnicas anestésicas (general, epidural).

Técnicas quirúrgicas de elección:

Osteos/níes/s (agujas múltiples o tornillos canulados) en fracturas poco o no desplazadas, en las que se supone una vascularización conservada (grados 1,2) y en algunos casos 3 y 4 especialmente en pacientes

jóvenes.

Artroplastia parcial, en fracturas desplazadas y pacientes de edad avanzada. Habitualmente cementada (unipolar) y con posibilidades de totalizar un caso de cotiloiditis.

Artroplastia total, en fracturas sobre patología previa (coxartrosis o coxitis reumatoide) o pacientes jóvenes con vascularización de cabeza femoral supuestamente no conservada, siendo cementada o no según circunstancias, especialmente de edad y calidad ósea.

CUIDADOS POSTOPERATORIOS

Descarga:

Aproximadamente 3 meses en osteosíntesis.

1 semana en artroplastias cementadas.

Carga parcial durante 6-8 semanas en artroplastias no cementadas.

Iniciar rehabilitación en internamiento.

TIEMPO DE HOSPITALIZACIÓN

Oscilando entre 8 y 12 días, según técnicas, excluyendo factores de tipo social.

FRACTURAS TROCANTEREAS

1. DIAGNOSTICO

-DIAGNOSTICO CLÍNICO

Edad.

Antecedentes y circunstancias de producción (patológica ?)

Exploración clínica.

- DIAGNOSTICO RADIOLÓGICO

Clasificación

- Cervicotrocantéreas.

- Pertrocantéreas.

-51-

- Trocantéreo- diafisarias.

Pueden ser simples o complejas y estables o inestables.

- PREANESTESIA (estudio de patología asociada).

2. TRATAMIENTO

PACIENTE NO INGRESADO

Excepcional. Posible sólo en fracturas no desplazadas, y con cuidados preventivos tromboembólicos.

Descarga mes y medio, en cama. Después carga parcial hasta 3 meses.

PACIENTE INGRESADO NO QUIRÚRGICO

Fracturas no desplazadas.

Fracturas en pacientes con contraindicaciones generales importantes.

Tratamiento:

Tracción continua esquelética durante 4 semanas.

Después carga parcial 2 meses, en domicilio.

PACIENTE INGRESADO QUIRÚRGICO

Evaluación y estabilización médica y actuación quirúrgica lo más precoz posible.

Profilaxis antibiótica y tromboembólica.

Técnicas anestésicas (general, epidural).

Técnicas quirúrgicas de elección:

A "CIELO CERRADO":

Enclavado intramedularde ENDER.

Indicado especialmente en pacientes de edad, cualquiera que sea el

Típo de fractura asociando si fuera preciso- montaje en "Torre Eiffel".

Permite levantamiento rápido y carga habitualmente, según tipo de fractura, precoz.

-52-

Económicamente poco costoso y. en general, con más ventajas que inconvenientes.

Alta hospitalaria-eludiendo factores sociales-entre 8 y 10 días.

Clavo "gamma"

Indicado preferentemente en fracturas subtrocantéreas o trocantéreo-diafisarias en pacientes jóvenes.

Carga y Alta hospitalaria precoz, alrededor de los 10 días.

A "CIELO ABIERTO":

Clavo-placa monobloque

Tornillo-placa a compresión

Tanto uno como otro método, indicados en el tratamiento de cualquier tipo de fracturas cervico-trocantéreas o pertrocantéreas en pacientes jóvenes.

Inconvenientes de la cirugía abierta, pero ventajas de una reducción más anatómica. Carga diferida para evitar desplazamientos secundarios.

Alta hospitalaria alrededor de los 12 días.

ESCOLIOSIS

DEFINICIÓN. CLASIFICACIÓN

La Escoliosis es una desviación del raquis en los tres planos del espacio y podemos encontrar:

- Actitud escoliótica.
- Escoliosis Primaria o Estructurada.

ACTITUD ESCOLIÓTICA

Se caracteriza por:

- Ser un trastorno funcional de la estática raquídea.
- Es motivada por una causa no vertebral.
- No ser estructurada.
- No ser progresiva.

Criterios de indicación quirúrgica:

- Se corrigen al desaparecer la causa que las provoca (dismetría, contractura antiálgica, trastorno postural, etc).

- No tiene indicación quirúrgica, aunque si la puede tener la causa primaria (dismetría, hernia discal, etc).

ESCOLIOSIS PRIMARIA O ESTRUCTURADA.

Es una desviación lateral del raquis producida por una alteración del normal crecimiento y desarrollo vertebral que corresponde a diversas etiologías:

- Escoliosis Idiopática o Esencial.
- Escoliosis Neuromuscular (Neuropática, Miopática)
- Escoliosis Congénita.
- Escoliosis en Neurofibromatosis.
- Escoliosis Metabólica.
- Escoliosis Endocrinas.
- Otras.

CRITERIOS DIAGNÓSTICOS

DETECCIÓN PRECOZ

Será realizada por el médico escolar y/o generalista. (asimetrías de tronco, test de Adams, método del moirée).

Los casos en los que se aprecie deformidad se trasladarán al médico ortopédico que diferenciará las actitudes escolióticas de las escoliosis.

El médico ortopédico determinará las causas de las actitudes y la necesidad de su corrección. En las escoliosis distinguirá las pequeñas deformidades no evolutivas, que vigilará clínica y radiográficamente en forma periódica, de las deformidades severas y evolutivas que derivará hacia los especialistas con dedicación preferente a la patología del raquis.

En las Unidades de Patología del Raquis se procederá al estudio y diagnóstico etiológico de la deformidad, y en base al pronóstico evolutivo, y a la repercusión de esta (dolor, déficit neurológico, disminución de capacidad vital, etc..) se establecerán las indicaciones de tratamiento.

Para establecer el pronóstico evolutivo habrá de tenerse en cuenta la naturaleza de la deformidad, edad de aparición, madurez ósea, localización de la deformidad,

reductibilidad, situación tridimensional del raquis, evolución anterior, los antecedentes familiares, etc...

DIAGNOSTICO POR CIRUJANO ORTOPÉDICO

- Telerradiografía anteroposterior en bipedestación.
 - . Desviación lateral del raquis que se contempla en el plano frontal (medición por el método de COBB).
 - . Deformidad cuneiforme.
 - . Rotación vertebral, medición por métodos de MOE, MAGUELONE o PERRIOLLE.
- Telerradiografía lateral en bipedestación: valoración de las deformidades sagitales.
- Bending - test (valoración de la flexibilidad de las curvas).
- Otras valoraciones.
 - . Repercusión sobre tórax y abdomen: acortamiento del tronco. Giba costal y lumbar. Desequilibrio del raquis.
- Exploración neurológica, manchas color café con leche, etc.
- Resonancia nuclear magnética: curvas atípicas. Neuromusculares. De rápida evolución ...
- Pruebas funcionales respiratorias.
- Búsqueda de otras malformaciones (en congénitas).

CRITERIOS DE INDICACIÓN QUIRÚRGICA

El tratamiento puede ser conservador o quirúrgico, dependiendo del período evolutivo en que se encuentra la escoliosis, la intensidad o grado de la curva y la existencia de inversión o pérdida de curvas fisiológicas en el plano sagital. Previo a la indicación quirúrgica, es conveniente, la elaboración de un "consentimiento-informado" sobre los riesgos derivados del acto quirúrgico :

- Riesgo anestésico.
- Riesgos generales de la cirugía (infecciones, tromboflebitis, embolismos, cicatrices patológicas, etc...).

- Riesgos específicos de la técnica quirúrgica (pseudoartrosis, roturas-desmontajes de implantes, lesiones neurológicas, degeneración discal y articular en niveles contiguos a la zona de fusión, etc...).

TRATAMIENTO CONSERVADOR

Del raquis en crecimiento:

- Curvas de hasta 20 grados (30-50% no son evolutivas). Vigilancia periódica.
- Curvas de 20 a 35 grados. Corsé ortopédico. Valorar el tipo de corsé según tipo y nivel de la curva. Cinesiterapia
- Curvas de 35 a 45 grados. Corrección en corsé ortopédico (en algunos casos previamente corsé de yeso, tipo E.D.F...).

TRATAMIENTO QUIRÚRGICO

- Curvas de más de 45 grados o con más de 35 grados, si se acompañan de lordoescoliosis torácica o gibus de más de 2 cms.
- Escoliosis congénitas, por defectos de formación o de segmentación, sean cuales sean los grados de las curvas (a partir de los dos años de edad, si se demuestran evolutivas).
- En la distrofia muscular de Duchenne o Becker la cirugía se debe realizar antes de alcanzar la curva de los 30 grados, por encima de los mismos la capacidad vital (C. V.) caerá por debajo del 40% (límite de las posibilidades quirúrgicas).

PROCEDIMIENTO QUIRÚRGICO

Consiste en una corrección-estabilización mecánica, mediante osteosíntesis, acompañada de una estabilización biológica, mediante artrodesis vertebral. Se recomienda el control neurológico peroperatorio, durante la corrección de la deformidad, mediante los potenciales somatosensoriales evocados. Considerar la posibilidad de protocolizar la reposición de pérdidas hemáticas mediante autotrasfusión.

1. Vías de abordaje.
2. Técnica Quirúrgica.
3. Sistemas de osteosíntesis.

1. VÍAS DE ABORDAJE

1.1. Vía de abordaje posterior.

- Escoliosis de menos de 60 a 70 grados.
- Escoliosis-Cifosis Congénitas con cifosis de menos de 50 grados.

1.2. Vía de abordaje anterior o anterolateral.

- Escoliosis lumbares de más de 60 a 70 grados.
- Escoliosis lumbares de más de 45 grados, muy rígidas.

1.3. Vía de abordaje combinada (anterior y posterior).

- Escoliosis torácicas o toracolumbares de más de 80 grados y estructuradas.
- Escoliosis que precisen ser operadas muy precozmente, para evitar el "efecto cigüeñal" antes de los 14 años de edad (curvas de más de 80 grados vigilar consolidación de capitellum)
- Escoliosis congénitas de más de 50 grados de componente cifótico.
- Escoliosis lumbares estructuradas y de más de 60 grados, que precisen instrumentación-artrodesis incluyendo el sacro, frecuente en neuromuscular.

2. TÉCNICA QUIRÚRGICA

2.1. Escoliosis Congénita.

- Artrodesis simple, por vía posterior.
- Hemivertebrectomía por vía combinada, con artrodesis.
- Con o sin osteosíntesis, según características.

2.2. Escoliosis Idiopáticas.

- Instrumentación segmentaria de las vertebrae claves (neutras superior e inferior, vertebrae intermedias superior e inferior, vertebra apical), con osteosíntesis de barras, ganchos o tornillos.

2.3. Escoliosis en Neuromusculares.

- Valoración conjunta del aparato locomotor, teniendo como objetivo una base pélvica horizontal sobre la que conseguir un equilibrio del raquis incluso mediante artrodesis.
- Instrumentación segmentaria de todas las vértebras de las curvas con sistemas de barras y alambres o cerclajes sublaminares o transespinosos.
- En determinados casos, instrumentación segmentaria de vertebras claves con barras, ganchos o tornillos pediculares.
- En ocasiones es preciso hacer un abordaje anterior previo para equilibrar la pelvis.

3. SISTEMAS DE OSTEOSINTESIS

Protocolizar las instrumentaciones que facilitan la corrección-artrodesis de las deformidades, en un momento en el que cada año se están desarrollando nuevos diseños y materiales, lo consideramos poco útil.

En líneas generales se aconseja:

3.1. Por vía posterior.

- Sistemas de barras, ganchos y/o tornillos.
- Sistemas de barras y cerclajes sublaminares de alambres.

3.2. Por vía anterior.

- Sistemas de Placas, tornillos y barras.

CUIDADOS

Hospitalización convencional.

Escoliosis que no requieren tracción vertebral previa.

- Entre 7 y 15 días.

Escoliosis que requieran doble intervención (abordaje anterior y posterior):

- Sin tracción previa alrededor de los 30 días.

Se llevará a cabo hospitalización en UCI o Reanimación Postquirúrgica a criterio del servicio de Anestesia y Reanimación.

FRACTURAS ABIERTAS DE TIBIA

ASISTENCIA INICIAL

1. Cohibir *hemorragia* si existe.
2. Controlar el posiblesnocfc.
3. No/níroofuc/ren el foco fragmentos libres y devascularizados.
4. *Lavarla herida* con suero a *chorro*.
5. *Cubrir con aposito estéril*.
6. *Alinear someramente*. *Exploración vásculo-nerviosa*.
7. *Inmóvil izar provisionalmente*.
8. *Canalizar vía periférica*.
 - Analítica.
 - Analgésicos.
 - Antibióticos en profilaxis (ver protocolos adjuntos).
9. *Profilaxis antitetánica*.
10. *Estudio Radiográfico*.

CLASIFICAR LA LESIÓN (CLASIFICACIÓN DE GUSTILO)

TIPO I: Herida punzante de menos de 1 cm. relativamente limpia. Piel no contundida. Puntura desde dentro hacia fuera.

TIPO II: Laceración mayor de 1 cm, sin daño extenso de los tejidos blandos, sin colgajos o con un componente de aplastamiento moderado o mínimo.

TIPO III a: Laceración extensa. Despegamiento discreto. Traumatismo de alta energía.

TIPO III b: Gran despegamiento y contusión de partes blandas. Hueso expuesto. Contaminación masiva.

TIPO III c: Fractura con lesión vascular que precisa reparación quirúrgica.

MOMENTO DE LA INTERVENCIÓN

Se ha de practicar cuanto antes, a ser posible dentro de las seis primeras horas tras el accidente. Si por algún motivo no se puede practicar el tratamiento definitivo, es imprescindible practicar una limpieza quirúrgica de la herida e inmovilizar correctamente la fractura.

TRATAMIENTO

ORTOPÉDICO

Es raro que la estabilidad del foco lo permita y el estado de las partes blandas lo aconseje. Es lícito en las fracturas poco o nada desplazada del tipo 1.

QUIRÚRGICO

Grado 1:

Se pueden tratar como las cerradas (el tipo de osteosíntesis dependerá del trazo de fractura). En caso de peligro de desarrollar un síndrome compartimental usar Fijador Externo, para mejor control.

Grado II y III a:

Se aconseja no cerrar la piel. Practicar limpieza quirúrgica del foco de fractura y tratar con Fijador Externo o Clavo sin fresar, encerrojado o no.

Grado III b y III c:

Urgencia absoluta.

- Practicar limpieza quirúrgica del foco. Toma de muestras para cultivo (aerobios y anaerobios).
- Eliminar los fragmentos totalmente devascularizados.
- Explorar, si es preciso, los ejes neuro-vasculares y reparar si están lesionados los grandes vasos. Los troncos nerviosos pueden referenciarse y dejar para un segundo tiempo si su reparación es difícil.
- Cubrir el hueso expuesto con músculos sanos de la vecindad.
- Nunca cerrarla piel.
- Drenaje adecuado de cavidades.
- Estabilizar el foco con un Fijador Externo, doble marco si se trata de una lesión inestable, o un fijador monotubo si es estable o si se piensa colocar secundariamente un injerto por deslizamiento.

POST-OPERATORIO

- Cultivo de exudados y drenajes.
- Antibioterapia según se indica en el apartado de Profilaxis infecciosa.
- Heparinas de bajo Peso Molecular, si no existe contraindicación.
- Cierre cutáneo diferido, cuando se esté seguro de la buena evolución del foco, a ser posible dentro de las dos primeras semanas.

INDICACIONES DE AMPUTACIÓN

Aplicar el método de valoración *MESS (Mangled Extremity Severity Score)* adjunto.

PROFILAXIS INFECCIOSA

Profilaxis antibiótica inicio inmediato en la sala de urgencias o en quirófano.

1. FRACTURAS ABIERTAS TIPO I

Cefalosporina de segunda generación tipo cefonocid a dosis de 2 gr. IV o IM de inicio, más 1 gr. IV o IM/24 h. durante 48 a 72 horas. Bien cefuroxima 1.500 mgr. IV o

IM de inicio con dosis repetidas de 750 mgr. cada 8 horas, también durante 48 a 72 horas.

2. FRACTURAS ABIERTAS TIPO II y III

Por la contaminación de flora mixta, se propone la siguiente asociación antibiótica. Un aminoglicósido como la tobramicina a dosis 1,5 mgrs/Kgr. peso de inicio, más 3 a 5 mgr/Kgr peso/día en dosis divididas. Estas dosis deben ser ajustadas en el paciente con insuficiencia renal. A esto se le asocia una cefalosporina (buena opción una de segunda generación) 2 gr. de inicio más 1 gr. cada 6 u 8 horas.

A las heridas procedentes del medio rural con riesgo de contaminación por anaerobios, se le añaden 10 millones de UI de penicilina monodosis.

En cuanto a la *duración* se introducen las siguientes variaciones:

- 2.1. Caso de quedar satisfecho con la cura inicial, aminoglicósido cefalosporina se mantiene sólo de 3 a 4 días. Tiempo que incluirá 2 curas.
- 2.2. Con sospecha adicional de contaminación de la herida por anaerobios, los 10 millones de UI de penicilinas, se administrarán monodosis al inicio, también al quedar satisfecho con la cura.
- 2.3. Caso de considerar, después de la cura la menor duda de riesgo para anaerobios por las condiciones que quedan, la dosis administrada de penicilinas se repetirá diariamente hasta completar los 3 ó 4 días, 10-20 millones diarios, repartidos en 4 dosis.
- 2.4. Al completar los 3 ó 4 días, con sus curas y seguir ofreciendo dudas la herida, la asociación de aminoglicósido con cefalosporina se prolongará hasta completar los 10 días. En caso de recaer las dudas sobre los anaerobios, se administrarán 20 millones de UI de penicilinas diarias, repartidos en 4 dosis hasta completar los 10 días.
- 2.5. En caso de una nueva operación mayor (cierre primario o secundario de la herida pospuesta, reducción abierta de la fractura, o fijación interna) se administrarán de nuevo la asociación valorada al inicio por un tiempo de 3 días más.

Cultivos positivos, antibioterapia según antibiograma.

-66-

ANEXO

MESS (Mangled Extremity Score System)

LESIÓN OSEA

LESIÓN PARTES BLANDAS

- Baja Energía. Herida por arma blanca.
Fractura simple.
Herida de bala (civil). 1
- Media Energía. Fractura abierta.

FRACTURAS DE MUÑECA

CRITERIOS DIAGNÓSTICOS

CRITERIO ANATOMO-CLINICO

Las articulaciones radio-cubital distal y radio-carpiana, forman en los conceptos actuales un bloque en la concepción de un problema: las fracturas de la muñeca.

En esta zona anatómica existe una doble hilera de pequeños huesos con numerosos puntos de contacto entre ellos, razón que condiciona las enormes posibilidades de lesión y la complejidad del diagnóstico, en algunas ocasiones.

Los numerosos contactos intraóseos, exigen una disposición anatómica de las carillas articulares, ya que pequeñas desviaciones o saltos en sus carillas, causan grandes secuelas posteriores, en una articulación en que las referencias de vecindad, se dan en centímetros, cuando no en milímetros.

Existe asimismo un complejo sistema cápsulo-ligamentoso de sostén intraóseo, que hay que tener en cuenta en la valoración de las lesiones, con un correcto diagnóstico y un detallado análisis de los mecanismos de producción de las mismas, que en muchas ocasiones nos harán sospechar, más que ver, lo que ha podido suceder en el momento del traumatismo.

Por la superficialidad de las estructuras nobles, en las fracturas de muñeca, hay que descartar lesiones de los sistemas tendinosos y vásculo-nerviosos causa de gravísimas secuelas en el futuro.

CRITERIOS PORCENTUALES

La mano, como primera barrera de defensa ante agresiones traumáticas del tipo que sea, presenta una frecuencia proporcional enorme de lesión con respecto a otras zonas de la economía humana.

El 33% de los traumatismos recibidos por el ser humano, recaen exclusivamente sobre este órgano.

Ese porcentaje se eleva notablemente cuando se valoran las lesiones de los politraumatizados, ya que en el 72% de estos pacientes se producen lesiones en sus manos, de diferente gravedad.

CRITERIOS BIOLÓGICOS

Las lesiones de muñeca tiene diferente incidencia y características propias en las distintas fases de la vida.

En la infancia y período de crecimiento, por su gran capacidad lesional:

- Epifisiolisis, luxaciones y lesiones cápsulo-ligamentosas.

En individuos jóvenes,, lesiones producidas en deporte, tráfico y actividad laboral:

- Fracturas del escafoides y del semilunar.
- Luxaciones y subluxaciones de los huesos del carpo.
- Lesiones complejas con participación tendinosa y vásculo-nerviosa.

En la tercera edad, por pérdida de calidad ósea consecuente a la osteoporosis:

- Fracturas de Colles y similares.

CRITERIOS RADIOLÓGICOS

El estudio radiológico es imprescindible en los traumatismos de esta zona.

Hay que realizar una proyección dorso-palmar y otra lateral inexcusablemente. En ocasiones son necesarias proyecciones oblicuas para ayudar al diagnóstico.

En caso de sospecha de fractura de escafoides, repetir estudio radiográfico a las dos-tres semanas.

Hay circunstancias en las que es aconsejable la realización de proyecciones dinámicas en flexión y extensión forzada de la muñeca, para valorar mejor las inestabilidades articulares.

OTROS

La T.A.C. y la Resonancia Magnética, solamente se requerirá en casos excepcionales.

Al ser la muñeca, por su gran motilidad transmisora de algias e inflamaciones asociadas a las del resto del organismo, es un magnífico punto de alerta de afecciones del aparato locomotor. Un estudio analítico de despistaje de procesos reumáticos, ayuda a la agilización de diagnósticos diferenciales entre traumatismos, procesos reumáticos y procesos artrósicos.

La *Artroscopia* es otro diagnóstico, actualmente en desarrollo, para la valoración de las lesiones cápsulo-ligamentosas y la disposición de las carillas articulares, en las lesiones complejas de muñeca.

La *Artrografía* es una prueba en desuso desde la existencia de la artroscopia.

CRITERIOS DE INDICACIÓN QUIRÚRGICA

En un porcentaje muy elevado, las lesiones de muñeca no precisan intervención quirúrgica.

Debe realizarse una reducción anatómica previa a la colocación correcta de una inmovilización con yeso.

Solamente en las fracturas complejas e inestables, se procederá a intervenciones quirúrgicas, siendo éstas las más comunes:

Enclavamientos percutáneos con agujas.

Osteosíntesis con material de pequeños fragmentos, a base de minitornillos y miniplacas.

Fijadores externos estáticos o dinámicos.

Los procedimientos anestésicos a utilizar serán técnicas *locales*, *locorregionales* ó *generales*.

CUIDADOS

La hospitalización postoperatoria puede realizarse en *hospital de día* con vigilancia del miembro anestesiado y de la recuperación de la isquemia preventiva con la que se opera.

Control radiográfico obligado a los 7 días, por los frecuentes desplazamientos fragmentarios dentro de la escayola.

TRAUMATISMOS VERTEBRO MEDULARES

Protocolo de la ASIA (American Spinal Injury Association)

CONCEPTOS Y CLASIFICACIÓN

EVALUACIÓN DE URGENCIA

- Inmovilización rígida de toda la columna hasta hacer un diagnóstico definitivo.
- Si existe Inestabilidad vertebral o Déficit neurológico, la colocación en una camilla rotatoria protege la columna y disminuye las complicaciones pulmonares y cutáneas.
- Se debe evaluar la columna completa. Existen de un 10a 20% de lesiones múltiples.
- Evaluar siempre el abdomen. (Muy frecuentes lesiones asociadas).

HISTORIA Y EXPLORACIÓN CLÍNICAS

- Hacer historia clínica completa.

EXPLORACIÓN

- Inspección y palpación de la espalda
- Exploración neurológica detenida, que se repetirá en períodos de acuerdo con la evolución clínica del paciente.

- . Reflejos Osteotendinosos.
- . Reflejos Abdominales.
- . Reflejos Bulbocavernoso y Anal.

Baremo Motor y Sensitivo (buscar zonas de sensibilidad conservada distal al nivel de la lesión).

-Comprobaren EE.SS.:

- . Flexión del codo (C5). Extensión de la muñeca (C6).
- . Extensión del codo (C7). Flexión IFD 3er dedo (C8).
- Abducción del 5odedo(T1).

- Comprobaren EE.II.:

- . Flexión de la cadera (L2). Extensión de la rodilla (L3).
- . Flexión dorsal del pie (L4). Extensión de los dedos (L5).
- . Flexión plantar del pie(S1).

- Contracción anal voluntaria (S4-S5).

TIPOS DE LESIÓN NEUROLOGICA

- 1.Hay que distinguir en la primera exploración y siguientes entre una lesión medular completa o incompleta.
- 2.En una lesión medular completa, alguna recuperación funcional motora se produce, solo, en el 3% de los casos, en las primeras 24 horas y baja al 0%, después de las 24-48 horas.
3. Una lesión neurológica incompleta presenta un buen pronóstico, para al menos alguna recuperación motora.

LESIÓN NEUROLOGICA COMPLETA

- Parálisis motora y pérdida de sensibilidad distales al nivel lesionado.
- La Parálisis es flaccida, con ausencia de reflejos osteotendinosos y cutáneos por debajo del nivel lesiona!.
- Parálisis esfinterianas vesical y anal.
- No preservación de sensibilidad alguna en los segmentos sacros (S1-S2-S3-S4-S5).

- Presencia del Reflejo Bulbo-Cavernoso. En este caso no se puede esperar recuperación alguna.

(La presencia del Reflejo Bulbo-Cavernoso indica que la zona S3-S4-S5 del Cono medular está anatómicamente indemne y fisiológicamente-funcionante y que no existe "shock medular".

Mientras el Reflejo Bulbo-Cavernoso está ausente y no existen, tampoco, función motora y sensitiva distal al nivel lesional, la lesión no puede calificarse como completa hasta que se recupere el Reflejo Bulbo-Cavernoso, lo que indica el final del "shock medular".

En el 99% de los pacientes, el Reflejo Bulbo-Cavernoso se recupera en las 24 primeras horas.

La ausencia de función neurológica distal al nivel lesional después de haber cesado el "shock medular", indica que la lesión es completa y que el pronóstico de recuperación es nulo.

Benson D.R. y Keenen T.L. ICL Volumen 39.577.1990)

LESIÓN NEUROLÓGICA INCOMPLETA

Una lesión incompleta es cuando existen zonas sensitivas o motoras conservadas distalmente al nivel de la lesión.

El mejor indicador de una lesión incompleta, y por tanto, de la posibilidad de una recuperación neurológica, es el respeto de los segmentos sacros.

El Respeto de los Segmentos Sacros se evidencia por:

1. Flexión del dedo gordo del pie(S1)
2. Conservación de la sensibilidad en la zona perianal. (S2, S3, S4, S5)
3. Contracción anal voluntaria
4. Reflejo del esfínter anal (S2, S3, S4, S5)

(Si algún grado de función neurológica persiste distalmente al nivel lesional, la lesión es incompleta.

El respeto sacro, por lo tanto, indica una lesión medular incompleta que potencialmente puede presentar, un mayor o menor grado, de recuperación motora tras la resolución del "shock medular".

Durante la exploración en Urgencia, el respeto sacro puede ser la única indicación de que la lesión es incompleta. La documentación, de su presencia o no, es pues, esencial.)

(Benson D.R. y Keenen T.L. ICL. Volumen 39.577.1990)

LESIÓN AISLADA DEL CONO MEDULAR

Por otro lado, y dado que la ausencia de función neurológica sacra puede presentarse como único déficit neurológico apreciable en la urgencia, el no *explorar la sensibilidad perianal, el tono rectal y la flexión del 1er dedo del pie*, puede ser que se califique al enfermo, erróneamente, como normal.

Un enfermo cuya lesión sea localizada, sólo al cono medular, podrá mover activamente EEII y el dolor que provoca la lesión raquídea puede evitar la detección subjetiva de la pérdida sensitiva perianal.

En todo caso, cuando exista la posibilidad de lesión raquídea, el cirujano debe realizar la exploración completa de la función de las raíces sacras y registrar sus hallazgos.

(Benson D.R. y Keenen T.L. ICL Volumen 39.577.1990)

INDICACIONES DE TRATAMIENTO

TRATAMIENTO MEDICO

Con la lesión medular se producen alteraciones metabólicas e histológicas inmediatas.

La lesión neurológica depende de varios factores:

1. Nivel de la lesión
 - T1-T10 - Médula
 - T11 -L2 - Mixto (Cono medular y Raíces)
 - L2-Sacro - Cola de caballo
2. El grado de desplazamiento inicial de las vértebras que se produce en el momento del accidente.
3. El área de reserva del canal neural.
4. El grado de invasión del canal neural por fragmentos óseos.
5. El compromiso vascular en unión a las reacciones inflamatorias y reparadoras de la lesión neurológica. (Se produce Edema, Trombosis y Vasoconstricción inducida por componentes bioquímicos sistémicos).

TRATAMIENTO MEDICO RECOMENDADO

Metilprednisolona - Bolo 30mgs/kg peso antes de las 8 horas del traumatismo, seguido de 5,4 mgs/kg peso/hora durante las 24 h. posteriores.

TRATAMIENTO QUIRÚRGICO

INDICACIÓN DE CIRUGÍA DE URGENCIA

Las únicas situaciones que precisan un abordaje quirúrgico inmediato son:

- Déficit neurológico progresivo.
- Aparición de un Síndrome de la cola de caballo.

TIEMPO DE LA CIRUGÍA

- En los pacientes con lesión neurológica incompleta, algunas autoridades indican dilatar la cirugía varios días para permitir la reducción del edema medular.
- La importancia del sangrado de los plexos venosos perimedulares y del esponjoso del cuerpo vertebral, hacen muy peligrosa para la vida del paciente y poco efectiva la descompresión quirúrgica de urgencia, por lo que los abordajes directos anteriores, cuando están indicados, con corporectomía parcial, deben diferirse unos días.
- No existe evidencia que la descompresión de las estructuras nerviosas se mejore por la reducción de urgencia o que se comprometa significativamente por una dilación de varios días.
- En las lesiones vertebrales inestables y en las paraplejas incompletas no progresivas es preferible realizar la reducción y estabilización quirúrgicas tan pronto como la situación médica del enfermo y las condiciones operatorias sean óptimas.

INDICACIONES QUIRÚRGICAS

De acuerdo con lo anteriormente expuesto, las indicaciones quirúrgicas más razonables serían:

1. Lesión neurológica *incompleta* y progresiva. (Documentada por exploraciones detenidas sucesivas).
 - Indicación de descompresión, reducción y osteosíntesis de urgencia.
2. Lesión neurológica *incompleta estable no progresiva*.
 - Lo antes posible, pero con un enfermo estable y en las mejores condiciones quirúrgicas. Preferentemente en las primeras 48 horas. Si la indicación es de cirugía por vía anterior en columna dorsolumbar

(corporectomia y artrodesis anterior) deben dejarse pasar, al menos 72 horas, 3 ó 4 días, para que no exista riesgo de sangrado masivo.

-Si el enfermo es un Politraumatizado (Traumatismo abdominal) es fundamental estabilizar al enfermo, pudiéndose sobrepasar los plazos anteriores.

3. *Lesión medular completa.*

- No existe Urgencia por la lesión neurológica que es irrecuperable.
- La indicación quirúrgica mejora los cuidados del enfermo y, al permitir una movilización mucho más precoz, se disminuyen significativamente las complicaciones respiratorias y cutáneas y se facilita la rehabilitación.
- Se indica la Reducción y Estabilización quirúrgica de la fractura con enfermo estable y habitualmente en la primera semana post accidente.
- En el tetrapléjico completo, no debe indicarse cirugía de urgencia si la capacidad vital es < 1.200-1.400 ml(700 ml/riz de superficie corporal)

4. *No lesión neurológica.*

- Fracturas estables: No Urgencia. Cirugía dentro de la primera semana si estuviera indicada.
- Lesión ósea inestable: Lo antes posible con enfermo estable y condiciones quirúrgicas óptimas, habitualmente en las primeras **48** horas.
- En las fracturas sin lesión neurológica, no está indicada la descompresión directa con apertura del canal.
(Está completamente documentado que en los meses siguientes a la estabilización quirúrgica los fragmentos óseos intracanal se reabsorben y desaparecen).

5. *Indicaciones de tratamiento quirúrgico según segmentos raquídeos.*

Las indicaciones, si el estado del paciente lo permite, son:

- Raquis cervical.
 1. Luxaciones irreductibles.
 2. Severas lesiones discoligamentosas.

3. Fracturas con grave pérdida de masa ósea.

4 Lesiones óseas que tras el tratamiento ortopédico no se muestran estables en los test dinámicos.

5 Lesiones con afectación neurológica (excepcional en la lesión causada por un mecanismo de hiperextensión).

Vía preferentemente anterior, excepto luxaciones irreductibles y lesiones de la charnela occipitoatloidea.

- Raquis toracolumbar

•Fracturas Compresión.

1.Si lesiones ligamentos posteriores (acuñamientos > 50%).

2. Varios niveles.

• Fracturas Estallido "burst".

1. Cifosis vertebral > 20°.

2. Retropulsión del muro > 1/3.

3. Las que están en zona de lordosis (hiperextensión inútil).

. Fracturas del cinturón (seat-belt). Todas menos la de Chance, si es que consolida con tratamiento ortopédico.

• Fracturas Luxación. Todas

1.Vía posterior. Compresión, Seat-Belt, Fracturas-Luxación y Estallido de L4 y L5.

2 Vía anterior. Algunas fracturas por compresión y estallido (burst), sobre todo si tienen paraplejia incompleta. (según criterios del cirujano podría realizarse doble vía).

ANEXOS

SÍNDROMES MEDULARES INCOMPLETOS

CLASIFICACIÓN DE LA ASIA (Frankel)

CRITERIOS DE ESTABILIDAD DEL RAQUIS

PROTOCOLO DE EXPLORACIÓN Y CLASIFICACIÓN DE LA ASIA

PROTOCOLO DE RECOGIDA Y EVACUACIÓN DE TRAUMATIZADOS VERTEBRO-MEDULARES

SÍNDROMES MEDULARES INCOMPLETOS

SINDROME	DESCRIPCION	RECUPERACION
Central	Cuadriplejía, respeto sacro, EESS mas afectadas	75%
Anterior	Deficit motor completo, Sens. A la presion profunda y propioceptiva respetadas en tronco y EEII	10%
Posterior	Perdida de la sensibilidad propioceptiva (pres. y dolor prof.)	90%
Brown Sequard	Deficit motor ipsilateral y temoalgésica contralateral	90%
Cono Medular	Ausencia de funcion vesical y anal	10%
Reticular	Deficit motor y sensitivo con distribucion metamérica	30-100%

CLASIFICACIÓN DE LA ASIA (Frankel).

A. COMPLETA

- Ausencia de función motora y sensitiva.

B. INCOMPLETA

- Déficit motor. Algo de sensibilidad conservada por debajo del nivel neurológico y hasta los segmentos sacros S4-S5.

C. INCOMPLETA

- Sensibilidad conservada. Actividad motora presente pero no útil. La mayoría de los músculos clave distales al nivel neurológico están a menos de 3.

D. INCOMPLETA

- Sensibilidad conservada. Actividad motora presente. La mayoría de los músculos clave distales al nivel neurológico están iguales o a más de 3.

E. NORMAL

- Función motora y sensitiva normales.

CRITERIOS DE ESTABILIDAD DEL RAQUIS

-82-
TRAUMATOLOGÍA Y CIRUGÍA ORTOPÉDICA

PROTOCOLO DE EXPLORACIÓN Y CLASIFICACIÓN DE LA ASIA

MOTOR NEUROLOGICAL CLASSIFICATION OF SPINAL CORD INJURY

MOTOR

KEY MUSCLES

Elbow flexors
Wrist extensors
Elbow extensors
Finger flexors (distal phalanx of middle finger)
Finger abductors (lateral finger)

0 = total paralysis
1 = palpable or visible contraction
2 = active movement, gravity eliminated
3 = active movement, against gravity
4 = active movement, against some resistance
5 = active movement, against full resistance
NT = not testable

Hip flexors
Knee extensors
Ankle dorsiflexors
Long toe extensors
Ankle plantar flexors

Voluntary anal contraction (Yes/No)
 MOTOR SCORE

SENSORY

KEY SENSORY POINTS

0 = absent
1 = impaired
2 = normal
NT = not testable

Any anal sensation (Yes/No)
 PIN PRICK SCORE (max: 112)

LIGHT TOUCH SCORE (max: 112)

	L		R		
C2	<input type="checkbox"/>	<input type="checkbox"/>	<input type="checkbox"/>	<input type="checkbox"/>	TOTALS { (MAXIMUM) (56) (56) (56) (56)
C3	<input type="checkbox"/>	<input type="checkbox"/>	<input type="checkbox"/>	<input type="checkbox"/>	
C4	<input type="checkbox"/>	<input type="checkbox"/>	<input type="checkbox"/>	<input type="checkbox"/>	
C5	<input type="checkbox"/>	<input type="checkbox"/>	<input type="checkbox"/>	<input type="checkbox"/>	
C6	<input type="checkbox"/>	<input type="checkbox"/>	<input type="checkbox"/>	<input type="checkbox"/>	
C7	<input type="checkbox"/>	<input type="checkbox"/>	<input type="checkbox"/>	<input type="checkbox"/>	
T1	<input type="checkbox"/>	<input type="checkbox"/>	<input type="checkbox"/>	<input type="checkbox"/>	
T2	<input type="checkbox"/>	<input type="checkbox"/>	<input type="checkbox"/>	<input type="checkbox"/>	
T3	<input type="checkbox"/>	<input type="checkbox"/>	<input type="checkbox"/>	<input type="checkbox"/>	
T4	<input type="checkbox"/>	<input type="checkbox"/>	<input type="checkbox"/>	<input type="checkbox"/>	
T5	<input type="checkbox"/>	<input type="checkbox"/>	<input type="checkbox"/>	<input type="checkbox"/>	
T6	<input type="checkbox"/>	<input type="checkbox"/>	<input type="checkbox"/>	<input type="checkbox"/>	
T7	<input type="checkbox"/>	<input type="checkbox"/>	<input type="checkbox"/>	<input type="checkbox"/>	
T8	<input type="checkbox"/>	<input type="checkbox"/>	<input type="checkbox"/>	<input type="checkbox"/>	
T9	<input type="checkbox"/>	<input type="checkbox"/>	<input type="checkbox"/>	<input type="checkbox"/>	
T10	<input type="checkbox"/>	<input type="checkbox"/>	<input type="checkbox"/>	<input type="checkbox"/>	
T11	<input type="checkbox"/>	<input type="checkbox"/>	<input type="checkbox"/>	<input type="checkbox"/>	
T12	<input type="checkbox"/>	<input type="checkbox"/>	<input type="checkbox"/>	<input type="checkbox"/>	
L1	<input type="checkbox"/>	<input type="checkbox"/>	<input type="checkbox"/>	<input type="checkbox"/>	
L2	<input type="checkbox"/>	<input type="checkbox"/>	<input type="checkbox"/>	<input type="checkbox"/>	
L3	<input type="checkbox"/>	<input type="checkbox"/>	<input type="checkbox"/>	<input type="checkbox"/>	
L4	<input type="checkbox"/>	<input type="checkbox"/>	<input type="checkbox"/>	<input type="checkbox"/>	
L5	<input type="checkbox"/>	<input type="checkbox"/>	<input type="checkbox"/>	<input type="checkbox"/>	
S1	<input type="checkbox"/>	<input type="checkbox"/>	<input type="checkbox"/>	<input type="checkbox"/>	
S2	<input type="checkbox"/>	<input type="checkbox"/>	<input type="checkbox"/>	<input type="checkbox"/>	
S3	<input type="checkbox"/>	<input type="checkbox"/>	<input type="checkbox"/>	<input type="checkbox"/>	
S4-5	<input type="checkbox"/>	<input type="checkbox"/>	<input type="checkbox"/>	<input type="checkbox"/>	

COMPLETE OR INCOMPLETE?
incomplete = presence of any sensory or motor function in lowest sacral segment

SENSORY **MOTOR**

ZONE OF PARTIAL PRESERVATION
Partially innervated segments

SENSORY **MOTOR**

This form may be copied freely but should not be altered without permission from the American Spinal Injury Association.

PROTOCOLO DE EXPLORACIÓN Y CLASIFICACIÓN DE LA ASIA
PROTOCOLOS DE DIAGNOSTICO Y TRATAMIENTO

ASIA IMPAIRMENT SCALE

- o **A = Complete:** No motor or sensory function is preserved in the sacral segments S4-S5.
- o **B = Incomplete:** Sensory but not motor function is preserved below the neurological level and extends through the sacral segments S4-S5.
- o **C = Incomplete:** Motor function is preserved below the neurological level, and the majority of key muscles below the neurological level have a muscle grade less than 3.
- o **D = Incomplete:** Motor function is preserved below the neurological level, and the majority of key muscles below the neurological level have a muscle grade greater than or equal to 3
- o **E = Normal:** Motor and sensory function is normal.

CLINICAL SYNDROMES

- O Central Cord
- O Brown-Sequard
- O Anterior Cord
- O Conus Medullaris
- O Cauda Equina

PROTOCOLO DE RECOGIDA Y EVACUACIÓN DE TRAUMATIZADOS VERTEBROMEDULARES (Tomado de SENEGAS, con algunas modificaciones)

1. RECOGIDA EN EL LUGAR DEL ACCIDENTE

Debe conocerse que entre un 10-15% de las agravaciones neurológicas (o su aparición), son debidas a unos primeros auxilios mal efectuados.

Se debe evitar flexión o inclinaciones laterales, de la columna. Debe hacerse tracción en ligera hiperextensión, sobre la cabeza.

Para desplazar al accidentado hay que hacerlo entre 3-4 personas, según los métodos del "puente holandés" o del "puente en tracción". (Figuras 1 y 2).

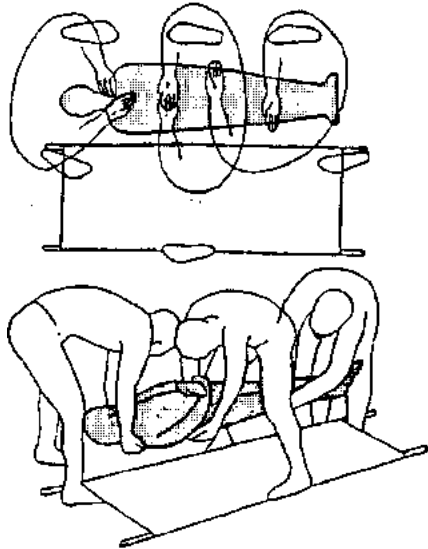


Fig. 1 - Método del "puente holandés"

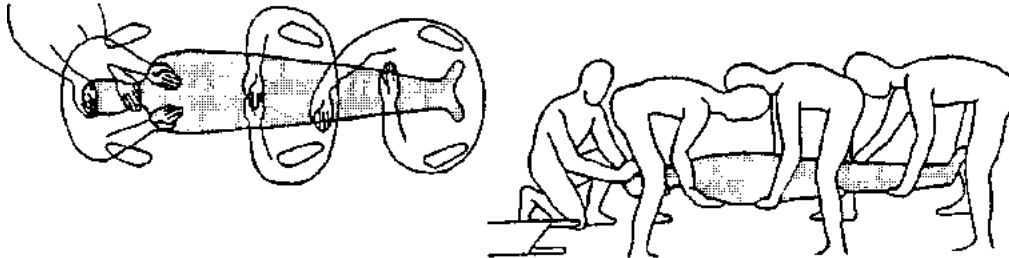


Fig. 2 - Método del "puente en tracción"

- En el *Lesionado Medular*, hay tendencia a la *Hipotermia*, secundaria a la vasodilatación periférica. Hay que taparlo con una manta y tener el ambiente moderadamente cálido.

3. TRATAMIENTO EN EL PRIMER HOSPITAL

Hacer *balance clínico lesional completo*. Estabilizar constantes, inmovilización de otras Fracturas, vigilancia cardiorespiratoria.

Estudio radiológico del raquis AP y L.

Reducción con compás craneal de Gardner en lesión cervical, con tracción de 1 ó 1 y 1/2 Kgrs. en traumatismos C1-C2, y con pesos progresivos en lesiones más bajas. En caso de Luxaciones engatilladas, entre C3-D1, a veces se tracciona hasta 1/3 del peso del paciente, y una vez conseguida la reducción, se mantiene con 5-7 Kgrs. (Figuras 4 y 5).

En *lesiones dorsolumbares*, reposo en cama dura.

Sondaje vesical, con rigurosa asepsia.

Si existe *lesión medular*, valorar *protocolo de corticoides*, que debe iniciarse en las primeras 8 horas después del accidente.

Metilprednisolona (solumoderin).

- 30 mgrs(Kgr. de peso en Bolus a pasar en 15 minutos (pausa de 45 minutos).

- Luego, 5,4 mgr./Kgr./hora, en perfusión continua durante **23** horas.

Traslado a hospital especializado, manteniendo la tracción después de la reducción y con vigilancia médica continua cardiorespiratoria.

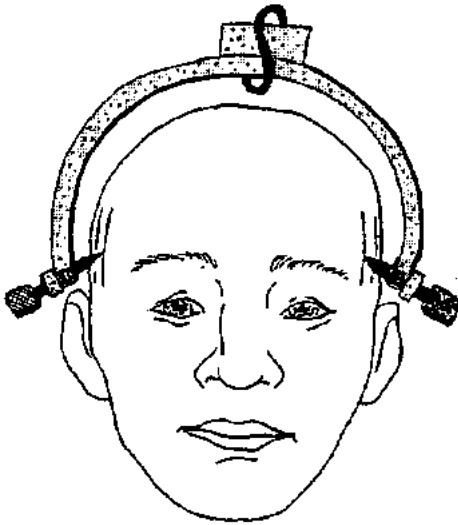
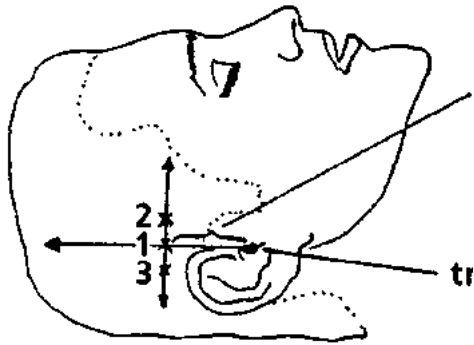


fig. 4 -Compás de Gardner



3cm.

1. Tracción directa
2. Tracción en hiperextensión
3. Tracción en hiperflexión

tragus

Fig. 5-Punto de entrada del compás